

Spermatogenesis dan Histologi Testis Trenggiling Jantan (*Manis Javanica*)

Yusrizal Akmal¹, Mahfud²

¹) Fakultas Pertanian, Universitas Almuslim Jalan Almuslim, Matang Glumpang Dua Kabupaten Bireuen, Aceh. email: drh.yusrizal.akmal.msi@gmail.com

²) Program Studi Pendidikan Biologi, Fakultas Keguruan dan Ilmu Pendidikan, Universitas Muhammadiyah Kupang, Kota Kupang. email: mahfud.aph@gmail.com

Abstract: *This study aims to examine the histology of male testicles and anteater spermatogenesis (*Manis javanica*) to provide basic information to support captive breeding efforts. Histological observation, each sample from the testis was processed by histology using the paraffin method and sliced with a thickness of 3-5 μm and stained with hematoxylin eosin (HE) staining for general structure observation and Masson's trichrome (MT) for observation of connective tissue. Histological observations showed that the anteater testes were arranged by seminiferous tubules separated by interstitial tissue. The seminiferous tubal membrane, consisting of germinal epithelial cells (spermatogonia, spermatocytes and spermatids) and Sertoli cells, while in interstitial tissue there are Leydig cells and blood vessels. The process of spermatogenesis in pangolin seminiferous tubules shows the development of spermatogonia from spermatids to spermatozoa into eight stages. Spermatogonia A has a pale nucleus while spermatogonia B has a dark core while primary spermatocytes which can be distinguished by their chromatin content are: preleptotene, leptotene, zygotene, pachytene and diplotene. Spermatids consist of round and elongated spermatids and become spermatozoa.*

Keywords : *Pangolin, Manis javanica, seminiferi tubules, spermatogenesis Sertoli, Leydig*

Abstrak: Penelitian ini bertujuan mengkaji histologi testis dan spermatogenesis trenggiling (*Manis javanica*) jantan untuk memberikan informasi dasar guna menunjang upaya penangkaran. Pengamatan histologi, sampel masing-masing dari testis diproses dengan teknik histologi dengan metode parafin dan disayat dengan ketebalan 3-5 μm dan diwarnai dengan pewarnaan *hematoksilin eosin* (HE) untuk pengamatan struktur umum dan *Masson's trichrome* (MT) untuk pengamatan jaringan ikat. Hasil pengamatan histologi menunjukkan bahwa testis trenggiling disusun oleh *tubuli seminiferi* yang dipisahkan oleh jaringan interstisial. Membran basal *tubuli seminiferi*, terdiri dari sel-sel epitel germinal (spermatogonia, spermatosit dan spermatid) dan sel *Sertoli*, sedangkan pada jaringan interstisial terdapat sel-sel *Leydig* dan pembuluh darah. Proses spermatogenesis pada *tubuli seminiferi* trenggiling menunjukkan perkembangan spermatogonia menjadi spermatid sampai spermatozoa menjadi delapan tahapan. Spermatogonia A memiliki inti berwarna pucat sedangkan

spermatogonia B memiliki inti berwarna gelap sedangkan spermatosit primer yang dapat dibedakan berdasarkan kandungan kromatinnya menjadi: *preleptotene*, *leptotene*, *zygotene*, *pachytene* dan *diplotene*. Spermatid terdiri dari bentuk bulat (*round*) dan lonjong (*elongated*) dan spermatid *elongated* menjadi spermatozoa.

Kata kunci : trenggiling, *Manis javanica*, *tubuli seminiferi*, *spermatogenesis Sertoli*, *Leydig*

Trenggiling (*Manis javanica*) merupakan salah satu mamalia bersisik dengan kehidupan soliter, reproduksi lambat dan memiliki morfologi yang unik. Beberapa keunikan lainnya adalah memiliki sisik-sisik yang keras seperti reptil, tidak memiliki gigi (*toothless*), lidah dapat menjulur panjang dan tubuh digulung jika terancam. Trenggiling merupakan satwa liar langka termasuk kategori appendix II yang dilindungi oleh pemerintah RI berdasarkan UU No. 5 Tahun 1990 dan PP No. 17 Tahun 1999 serta CITES. Akibat meningkatnya eksploitasi trenggiling karena permintaan pasar terutama dari Cina, maka terjadilah perburuan liar di alam sehingga populasi di alam menurun secara drastis (Akmal *et al.* 2014a). Untuk itu diperlukan suatu upaya konservasi, sehingga populasi trenggiling dapat dipertahankan dan lebih dikembangkan lagi (Gaubert & Antunes, 2005). Organ reproduksi merupakan salah satu hal yang penting dalam menunjang upaya konservasi suatu spesies, terlebih bagi spesies yang populasinya sudah terancam punah seperti trenggiling (*M. javanica*). Selain itu, informasi karakteristik morfologi organ reproduksi jantan trenggiling baik anatomi (Akmal *et al.* 2014a; Akmal *et al.* 2014b), dan morfologi kelenjar aksesori kelamin jantan trenggiling (Akmal *et al.* 2015; Akmal *et al.* 2019) sudah dilaporkan, sedangkan data mengenai organ reproduksi primer seperti testis sampai saat ini belum dilaporkan

Testis memiliki fungsi sebagai kelenjar endokrin yang menghasilkan hormon reproduksi jantan (androgen) yaitu testosteron dan sebagai kelenjar eksokrin yang menghasilkan spermatozoa dalam proses spermatogenesis (Hafez, 1993; Weinbauer & Luetjens, 2010). Menurut (Akmal *et al.* 2014a) testis trenggiling tidak dibungkus oleh *scrotum*, berbentuk oval, terletak di *subcutanea* daerah *inguinales* yang biasa disebut dengan *testes ascrotalis*. Hal ini sangat menarik karena pada umumnya hewan mamalia jantan memiliki *scrotum*. *Scrotum* berfungsi sebagai pembungkus testis dan menjaga testis dari suhu lingkungan. Mamalia merupakan hewan *homeotherm*, dengan suhu tubuh yang relatif tinggi berkisar 36-42 °C dan bersifat konstan (Ivanov, 2006). Pada mamalia yang

mempunyai skrotum, proses spermatogenesis tidak terganggu apabila suhu di abdomen mengalami kenaikan (Setchell *et al.* 1998). Pada kondisi tersebut, jika *testes* tetap berada di ruang abdomen akan mengganggu proses spermatogenesis (Valeri *et al.* 1993). Oleh karena itu, tidak adanya *scrotum* pada trenggiling maka diduga berpengaruh pada proses spermatogenesis. Penelitian ini bertujuan mengkaji histologi testis dan spermatogenesis trenggiling (*M. javanica*) jantan untuk memberikan informasi dasar guna menunjang upaya penangkaran.

KAJIAN PUSTAKA

Anatomi organ reproduksi jantan bervariasi pada berbagai spesies hewan. Variasi tersebut berhubungan erat dengan fungsi reproduksinya serta penyesuaian terhadap anatomi organ reproduksi betina. Secara umum, organ reproduksi jantan terdiri dari gonad (testis yang memproduksi spermatozoa dan hormon testosteron), saluran kelamin dan organ kopulatoris yaitu penis (Toelihere, 1993; Klein, 2019). *Scrotum* memberikan lingkungan yang lebih cocok yaitu temperatur yang lebih rendah untuk menjaga spermatozoa agar tetap fertil sehingga mampu mencapai organ reproduksi betina dan membuahi ovum.

Histologi Testis

Testis disusun oleh jaringan parenkim yaitu *tubuli seminiferi* dan dipisahkan oleh jaringan intersisial membentuk *lobuli testis*. *Tubuli seminiferi* merupakan saluran-saluran kecil tempat berlangsungnya proses spermatogenesis, dan di dalamnya terdapat spermatogonia (*germ cells*) dan sel sertoli (*nurse cells*). Jaringan intersisial yang memisahkan *tubulus seminiferus* terdiri atas sel-sel interstitial, sel Leydig, pembuluh darah dan sel-sel makrofag (Colville & Bassert, 2015; Frandson *et al.* 2009). Sel Leydig dapat ditemukan sebagai sel-sel tunggal atau berkelompok, dan berfungsi untuk menghasilkan hormon testosteron (Aughey & Frye, 2001). Pada bagian mediastinum testis, tubuli bergabung membentuk *rete testis* dan selanjutnya berhubungan dengan bagian caput *epididymidis* melalui *ductus efferent*. Testis digantung oleh *funiculus spermaticus* yang mengandung unsur-unsur seperti vena, saraf dan arteri dari *cavum abdominalis* ke dalam *scrotum* melalui *canalis inguinalis* (Toelihere, 1993).

Spermatogenesis

Pengamatan siklus spermatogenesis secara histologi melalui tahapan epitel *tubulus seminiferous* pada testis hewan. Tahapan diferensiasi yang diamati melalui siklus tahapan epitel *tubulus seminiferous* dimulai dari spermatogonia hingga menjadi spermatid dan akhirnya menjadi spermatozoa (Mahfud, 2016). Pada beberapa jenis hewan, jumlah tahapan epitel *seminiferous* bervariasi dari VIII tahapan hingga XIV tahapan. Hewan dengan epitel *seminiferous* delapan (VIII) tahapan diantaranya, marmut *Callithrix penicillata* (Leal & Franca, 2006), kelilawar *Molossus molossus* (Morais *et al.* 2012), musang luak (*Paradoxurus hermaphroditus*) (Dewi, 2012), *Muntiacus muntjak muntjak* (Wahyuni *et al.* 2012), serta biawak air (*Varanus salvator*) (Mahfud, 2016). Sedangkan bandikut (*Echymipera kalubu*) memiliki sembilan (IX) tahapan (Tethool, 2011), sapi (Berndston & Desjardins, 2005) dan mencit (Hess & Franca, 2008) memiliki duabelas (XII) tahapan.

METODE PENELITIAN

Penelitian ini menggunakan sampel organ reproduksi dari satu ekor trenggiling (*M. javanica*) jantan yang telah difiksasi dalam larutan Bouin selama 48 jam dan dipindahkan ke dalam alkohol 70%.

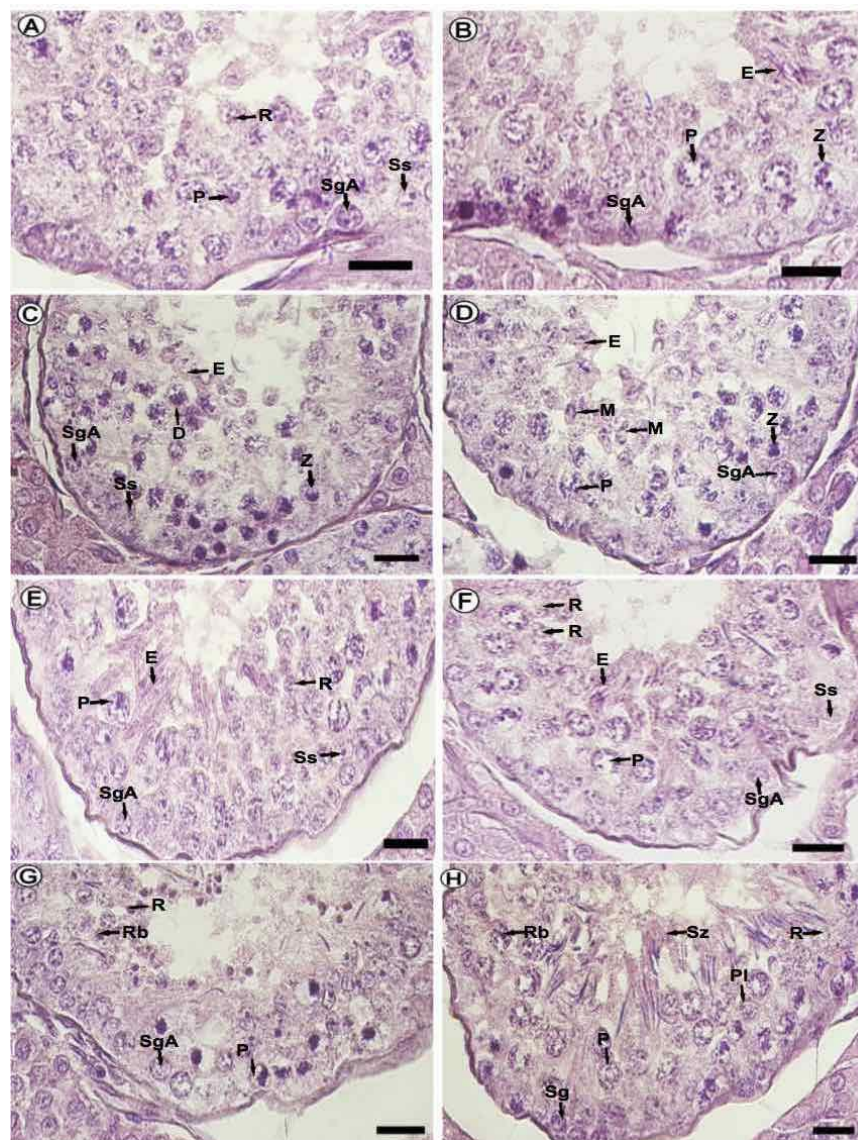
Untuk pengamatan histologi, sampel jaringan diambil dari masing-masing bagian organ testis, yaitu secara melintang dari bagian *cranial*, *medial* dan *caudal* serta secara memanjang. Sampel jaringan dipotong dengan ukuran 0.5 sampai 1 cm² dan diproses secara standar histologi sampai menjadi blok parafin. Selanjutnya dilakukan sayatan dengan alat mikrotom putar dengan ketebalan antara 3 sampai 5 μ m. Sayatan jaringan disimpan dalam inkubator selama 24 jam dan selanjutnya dilakukan proses pewarnaan *hematoksin eosin* (HE) untuk pengamatan struktur umum jaringan dan *Masson's trichrome* (MT) untuk pengamatan jaringan ikat (Kiernan, 2001). Hasil pengamatan mikroskopis didokumentasikan menggunakan mikroskop cahaya (Nikon[®] Eclipse E600) yang dilengkapi alat mikrofotografi digital (Canon[®] EOS 700D). Semua hasil pengamatan dianalisis secara deskriptif dan disajikan dalam bentuk tabel dan gambar.

HASIL DAN PEMBAHASAN

Spermatogenesis

Pada penelitian ini tahapan spermatogenesis atau perubahan bentuk sel germinatif pada trenggiling dapat digolongkan dalam delapan tahap dan tahapan spermatogenesis.

Tahap I dicirikan oleh terbentuknya spermatid baru dengan berinti bulat (*round spermatids*) dan spermatid yang mulai memanjang (*elongasi*). Selain itu, dapat ditemukan sel Sertoli dan adanya spermatosit primer tipe *pachytene* serta banyak terdapat spermatogonia A (Gambar 1A). Pada **tahap II**, spermatid muda mulai menjadi spermatid memanjang (*elongated spermatids*) dan yang mulai bergerak ke arah lumen. ditemukan spermatosit primer tipe *pachytene* dan tipe *zygotene* serta spermatogonia A yang banyak terdapat disekitar membran basalis (Gambar 1B). **Tahap III** ditandai oleh spermatid memanjang (*elongated spermatids*). Spermatosit primer tipe *pachytene* telah mencapai spermatosit primer tipe *diplotene*. Spermatosit primer tipe *zygotene* yang bentuk bulan sabit. Terdapat spermatogonia A dan sel Sertoli (Gambar 1C).



Gambar 1.

Morfologi siklus *tubuli seminiferi* trenggiling. (A) tahap I: Sg, P, R, Ss; (B)

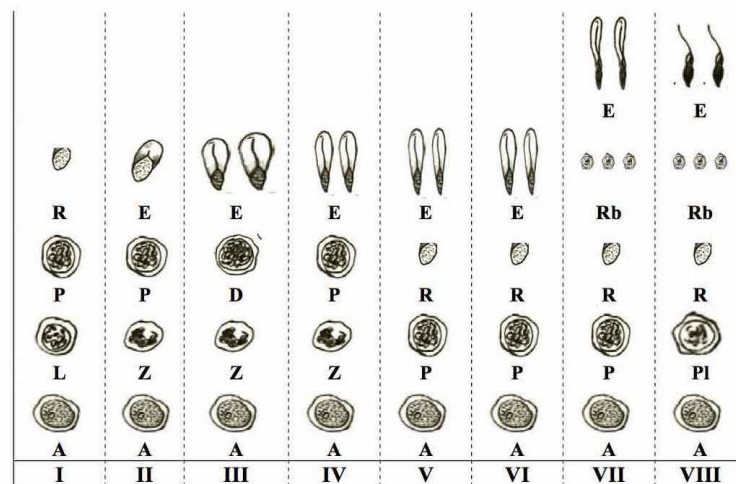
tahap II: SgA, P, Z, E; (C) tahap III: SgA, Z, D, E; (D) tahap IV: Sg, P, Z, M, E; (E) tahap V: Sg, P, R, E, Ss; (F) tahap VI: Sg, P, R, E, Ss; (G) tahap VII: Sg, P, Rb, R; (H) tahap VIII: Sg, P, Pl, Rb, R, Ss. Sg (spermatogonia), Ss (sel Sertoli), Pl (*preleptotene*), P (*pachytene*), Z (*zygotene*), E (elongated spermatids), Rb (*residual body*), R (*round spermatids*). Perwarnaan HE. Bar: A, B, C, D, E, F, G, H=20 μ m.

Tahap IV terjadi pembelahan meiosis, spermatosit primer tipe *diplojene* membentuk spermatosit sekunder yang kemudian membelah menjadi spermatid bulat. Disamping itu terdapat spermatosit tipe *zygotene* dan spermatogonia terus mengalami proliferasi (Gambar 1D). **Tahap V** dicirikan dengan ditemukannya spermatid bulat yang terbentuk dan kumpulan spermatid memanjang. Spermatosit tipe *zygotene* dalam masa transisi menjadi spermatosit tipe *pachytene* serta spermatogonia tipe A (Gambar 1E).

Tahap VI dicirikan dengan spermatosit yang hampir sama pada tahap V, dengan ditemukannya spermatid bulat dan spermatid memanjang dengan spermatid yang semakin oval dengan nukleus spermatid primer tipe *pachytene* lebih besar (Gambar 1F). **Tahap VII** juga memiliki spermatosit yang sama seperti pada tahap V, namun spermatid sudah berada pada akhir fase akrosom dengan di temukan spermatid memanjang yang berada pada posisi yang sejajar di permukaan lumen tubuli. Nukleus spermatid primer tipe *pachytene* lebih besar dari pada tahap sebelumnya serta ditemukan *residual bodies* (Gambar 1G). **Tahap VIII** dicirikan oleh spermatid yang memasuki fase awal pematangan, elongasi dan berjajar di permukaan lumen tubuli, spermatid memanjang mengalami diferensiasi menjadi spermatozoa (spermiasis). Spermatozoa lepas dari epitel tubuli menuju lumen tubuli. Selain itu ditemukan spermatogonia tipe A, spermatid bulat, spermatid primer tipe *preleptotene* dan tipe *pachytene* serta sel Sertoli (Gambar 1H).

Proses spermatogenesis pada *tubuli seminiferi* trenggiling yang menunjukkan perkembangan spermatogonia menjadi spermatid sampai spermatozoa. Spermatogonia akan berkembang menjadi spermatogonia A dan selanjutnya menjadi spermatogonia B. Spermatogonia A memiliki inti berwarna pucat dengan sebagian besar sitoplasma tertutup inti dan terletak di membran basal. Spermatogonia B memiliki inti berwarna gelap dan terletak di membran basal dalam jumlah lebih banyak dibandingkan spermatogonia A. Setelah mengalami mitosis, spermatogonia B berkembang menjadi spermatosit primer yang dapat dibedakan berdasarkan kandungan kromatinnya menjadi: *preleptotene*, *leptotene*,

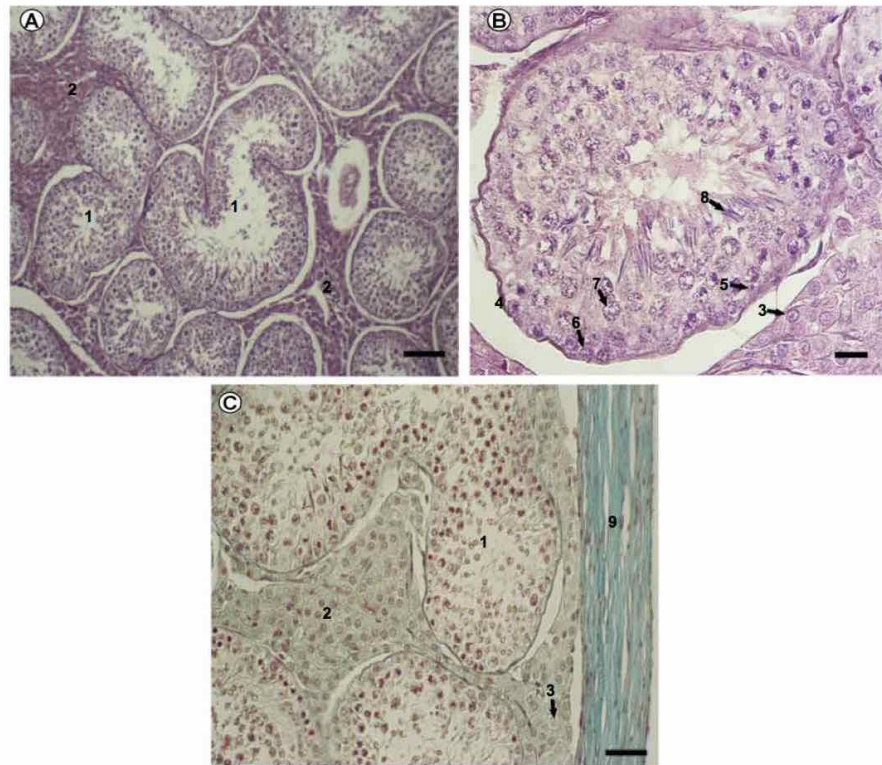
zygotene, *pachytene* dan *diplotene*. *Preleptotene* merupakan hasil pembelahan spermatogonia B tahap awal. *Leptotene* memiliki inti sel kecil dengan struktur kromatin membentuk untaian tipis yang mulai menyebar. *Zygotene* memiliki inti sel dengan kromatin mengumpul berbentuk setengah lingkaran (bulan sabit). *Pachytene* memiliki inti sel berukuran besar dengan sebaran kromatin merata. *Diplotene* merupakan tahap akhir dari spermatosis primer di tandai dengan sel yang membesar, memiliki inti besar dan sitoplasma yang banyak.



Gambar 2.

Skematis tahapan spermatogenesis pada tahap I sampai VIII trenggiling. Spermatogonia A (SgA), sel Sertoli (Ss), preleptotene (Pl), leptotene (L), pachytene (P), zygotene (Z), elongated spermatids (E), residual body (Rb), round spermatids (R).

Spermatosit primer mengalami pembelahan *meiosis* menjadi spermatosit sekunder. Tahap ini sangat pendek, sehingga jarang ditemukan dan berdiferensiasi dengan cepat menjadi spermatid. Spermatid terdiri dari bentuk bulat (*round*) dan lonjong (*elongated*) (Gambar 2). Spermatid *elongated* sudah mengalami fase maturasi dan terletak di ujung adluminal dinding *tubuli seminiferi*. Perkembangan selanjutnya spermatid *elongated* menjadi spermatozoa dan dilepaskan ke lumen *tubuli seminiferi* testis (spermiasis), sehingga banyak ditemukan di lumen tubuli (Gambar 1).



Gambar 3. Gambaran histologi testis trenggiling. Potongan melintang testis (A), B (Inset A) dan pembungkus testis (C). *tubuli seminiferi* (1), jaringan interstitial (2), sel Leydig (3), membran basal (4), sel Sertoli (5), spermatogonia (6), spermatosit (7), spermatid (8) dan *tunica albuginea* (9). Pewarnaan HE: A dan B dan MT: C. Bar: A, C=100 μ m; B=50 μ m.

Histologi Testis

Testis disusun oleh *tubuli seminiferi* yang dipisahkan oleh jaringan interstitial. Membran basal tubuli, sel-sel epitel germinal (spermatogonia, spermatosit dan spermatid) dan sel *Sertoli* membentuk dinding *tubuli seminiferi* (Gambar 3). Pada jaringan interstitial (*intertubuli seminiferi*) terdapat sel-sel *Leydig* dan pembuluh darah. Pada bagian *mediastinum testis*, *tubuli seminiferi* bergabung membentuk *rete testis* kemudian melalui *ductus efferent* menuju *epididymis* melalui ujung proksimal dari testis yang langsung berhubungan dengan bagian *caput epididymidis*.

Pembahasan

Testis merupakan organ reproduksi primer tempat dihasilkannya spermatozoa. Seperti pada mamalia umumnya, testis trenggiling memiliki arteri dan vena berdekatan yang berfungsi sebagai mekanisme pertukaran panas dan dingin, sehingga dapat meminimalisir pengaruh kenaikan suhu di ruang abdomen terhadap proses spermatogenesis (Akmal *et al.*

2014a). Spermatogenesis adalah proses pembentukan spermatozoa yang terjadi pada testis (Bustos-Obregon *et al.* 2007), melalui proses diferensiasi spermatogonia (diploid) menjadi spermatozoa (haploid) yang diproduksi secara kontinu dan dinamis (Dreef *et al.* 2007). Spermatogenesis terdapat tiga fase: pertama (tahap mitosis), spermatogonium berproliferasi dan menghasilkan spermatosit primer; kedua (fase meiosis), spermatosit primer mengalami rekombinasi genetik dan menghasilkan spermatosit sekunder yang kemudian akan berdiferensiasi menjadi spermatid; ketiga (*spermiogenesis*) mengalami proses diferensiasi sel, mengakibatkan morfologi sperma memiliki karakteristik untuk masing-masing spesies (Gartner & Hiatt, 2006). Pada trenggiling memiliki delapan tahap pada *tubulus seminiferus*, hasil ini sama pada marmot *Callithrix penicillata* (Leal & Franca, 2006), kucing domestik (Hess & Franca, 2008), musang luak (*Paradoxurus hermaphroditus*) (Dewi, 2012), kelilawar *Molossus molossus* (Morais *et al.* 2012), *Muntiacus muntjak muntjak* (Wahyuni *et al.* 2012), dan biawak air (*Varanus salvator*) (Mahfud, 2016). Pada bandikut memiliki sembilan tahap (Tethool, 2011), pada tikus (Segatelli *et al.* 2004) dan monyet ekor panjang (Dreef *et al.* 2007) memiliki dua belas tahap.

Testis trenggiling dibungkus oleh *tunica vaginalis* dan membungkus saluran-saluran seperti *epididymis* dan *ductus deferens* seperti mamalia lainya serta beberapa jenis reptil seperti pada Kura-kura *Phrynops Geoffroanus* (Cabral *et al.* 2011) dan biawak air (*Varanus salvator*) (Mahfud *et al.* 2016). *Tunica albuginea* merupakan jaringan ikat berwarna putih mengandung serat fibrosa. *Tunica albuginea* berhubungan dengan mediastinum testis yaitu jaringan ikat yang memanjang dari testis. Testis umumnya berbentuk oval dengan ukuran yang bervariasi bergantung spesies (Colville & Bassert, 2015). Parenkim testis dibentuk oleh *tubuli seminiferi* dan *interstitium* yang berisi sel-sel Leydig dan sel-sel stroma. Proses diferensiasi dan maturasi sel-sel epitel germinal menghasilkan spermatid yang dilepaskan ke lumen tubuli melalui proses spermiasis dalam bentuk spermatozoa. Pada bagian *mediastinum testis*, *tubuli seminiferi* bergabung membentuk *rete testis* kemudian melalui *ductus efferent* menuju *epididymis* melalui ujung proksimal dari testis yang langsung berhubungan dengan bagian *caput epididymidis* (Rossi *et al.* 2012).

KESIMPULAN DAN SARAN

Kesimpulan

Histologi testis trenggiling disusun oleh *tubuli seminiferi* yang dipisahkan oleh jaringan

interstisial. Membran basal *tubuli seminiferi*, terdiri dari sel-sel epitel germinal (spermatogonia, spermatisit dan spermatid) dan sel *Sertoli*, sedangkan pada jaringan interstisial terdapat sel-sel *Leydig* dan pembuluh darah. Proses spermatogenesis pada *tubuli seminiferi* trenggiling menunjukkan perkembangan spermatogonia menjadi spermatid sampai spermatozoa menjadi delapan tahapan. Spermatogonia A memiliki inti berwarna pucat sedangkan spermatogonia B memiliki inti berwarna gelap sedangkan spermatisit primer yang dapat dibedakan berdasarkan kandungan kromatinnya menjadi: *preleptotene*, *leptotene*, *zygotene*, *pachytene* dan *diplotene*. Spermatid terdiri dari bentuk bulat (*round*) dan lonjong (*elongated*) dan spermatid *elongated* menjadi spermatozoa.

Saran

Penelitian lebih lanjut sangat diperlukan dalam upaya memahami konservasi seperti menganalisa hormon reproduksi trenggiling baik jantan maupun betina yang berhubungan dengan perilaku kawin.

DAFTAR PUSTAKA

- Akmal, Y., Nisa, C., & Novelina, S. (2014a). Anatomi Organ Reproduksi Jantan Trenggiling (*Manis javanica*). *Acta Veterinaria Indonesiana*, 2(2), 74–81.
- Akmal, Y., Nisa, C., & Novelina, S. (2014b). Anatomy of the Male Reproductive Organs of Javan Pangolin (*Manis javanica*). In *Proceeding the 3 Joint International Meeting Bogor Indonesia P-03: 1 (Vol. 2)*. Hal: 69-70. Bogor: FKH IPB.
- Akmal, Y., Muliari, Nisa, C., & Novelina, S. (2015). Anatomy Accessory Glands Of Male Reproductive Of Javan Pangolin (*Manis javanica*). In *Proceeding the 1th Almuslim International Conference on Science, Technology and Society (AICSTS)*, 1(1) Hal: 192-197. Bireuen: Universitas Almuslim.
- Akmal, Y., Nisa, C., & Novelina, S. (2019). Morfologi Kelenjar Aksesori Kelamin Jantan pada Trenggiling (*Manis javanica*) (Morphology Of The Male Sex Accessory Glands Of The Pangolin (*Manis javanica*)). *Jurnal Veteriner*, 20(36), 38–47. <https://doi.org/10.19087/jveteriner.2019.20.1.38>
- Aughey, E., & Frye, F.L. (2001). *Comparative veterinary histology with clinical correlate*. London: CRC Press.
- Berndston, W.E., & Desjardins, C. (2005). The Cycle of the Seminiferous Epithelium and Spermatogenesis in the Bovine Testis. *Am. J. Anat*, 140, 167–180.
- Bustos-Obregon, E., Carvallo, M., Hartley-Belmar, R., Sarabia, L., & Ponce, C. (2007).

- Histopathological and Histometrical Assessment of Boron Exposure Effects on Mouse Spermatogenesis. *Int. J. Morphol*, 25(4), 919–925.
- Cabral, P., Santos, D.S., Raquel, L., Zago, S., Eduardo, C., Oliveira, D., Oliveira, C. De. (2011). Anatomy Of The Male Reproductive System of *Phrynops geoffroanus* (Testudines : Chelidae). *Acta Scientiarum. Biological Sciences*, 33(4), 487–492. <https://doi.org/10.4025/actascibiolsci.v33i4.8091>
- Colville, T.P., & Bassert, J.M. (2015). *Clinical Anatomy And Physiology For Veterinary Technicians*. Elsevier Health Sciences.
- Dewi, R.K. (2012). *Gambaran Mikroanatomi Spermatogenesis Pada Musang Luak (Paradoxurus hermaphroditus)*. Bogor: Institut Pertanian Bogor.
- Dreef, H. C., Esch, E.V., & de Rijk, E.P.C.T. (2007). Spermatogenesis in the Cynomolgus Monkey (*Macaca fascicularis*): *Toxicologic Pathology*, 35(3), 395–404. <https://doi.org/10.1080/01926230701230346>
- Frandsen, D.R., Wilke, W.L., & Fails, A.D. (2009). *Anatomy and Physiology of Farm Animals*. Wiley-Blackwell.
- Gartner, L., & Hiatt, J. (2006). *Color Textbook of Histology 3rd Edition*. Philadelphia: W.B. Saunders Company.
- Gaubert, P., & Antunes, A. (2005). Assessing The Taxonomic Status Of The Palawan Pangolin *Manis Culionensis* (Pholidota) Using Discrete Morphological Characters. *Journal of Mammalogy*, 86(6), 1068–1074.
- Hafez, E.S.E. (1993). *Reproduction in Farm Animals*. Lippincott Williams & Wilkins.
- Hess, R.A., & Franca, L.A. (2008). *Spermatogenesis and Cycle of the Seminiferous Epithelium*. Landes Bioscience and Springer Science Business Media.
- Ivanov, K.P. (2006). The Development Of The Concepts Of Homeothermy And Thermoregulation. *Journal of Thermal Biology*, 31, 24–29. <https://doi.org/10.1016/j.jtherbio.2005.12.005>
- Kiernan, J. A. (2001). *Kiernan, J. A. (2001). Histological And Histochemical Methods Theory And Practice*. England: Pergamon Pr.
- Klein, B. (2019). *Cunningham's Textbook of Veterinary Physiology*. Philadelphia: WB. Saunders.
- Leal, M.C., & Franca, L.R. (2006). The Seminiferous Epithelium Cycle Length in the Black Tufted-Ear Marmoset (*Callithrix penicillata*) Is Similar to Humans. *Biology of Reproduction*, 74, 616–624. <https://doi.org/10.1095/biolreprod.105.048074>
- Mahfud. (2016). Gambaran Histologis Spermatogenesis Biawak Air (*Varanus salvator bivittatus*) Jantan Melalui Tahapan Epitel Germinal Tubuli Seminiferi Testis. *Jurnal Biotropikal Sains*, 13(2), 13–21.
- Mahfud, Adi, W., & Nisa, C. (2016). Mikromorfologi Alat Kelamin Primer Biawak Air (*Varanus salvator bivittatus*) Jantan [Micromorphological Structure Of Primary Reproductive Organ Of Male Water Monitor Lizard]. *Jurnal Kedokteran Hewan*, 10(1), 72–76.
- Morais, D.B., Rêgo, P.T.A., Freitas, K.M., Luis, S., & da Matta, P. (2012). Cycle Of The Seminiferous Epithelium Of The Bat *Molossus molossus*, Characterized By Tubular Morphology And Acrosomal Development. *Asian Pacific Journal of Reproduction*, 1(4), 303–307. [https://doi.org/10.1016/S2305-0500\(13\)60097-4](https://doi.org/10.1016/S2305-0500(13)60097-4)
- Rossi, L.F., Luaces, J.P., Marcos, H. J. A., Cetica, P. D., Jimeno, G. P., & Merani, M. S. (2012). Anatomy and Histology of the Male Reproductive Tract and Spermatogenesis Fine Structure in the Lesser Anteater (*Tamandua tetradactyla*, Myrmecophagidae, Xenarthra): Morphological Evidences of Reproductive Functions. *Anat. Histol. Embryol*, 1–10. <https://doi.org/10.1111/ahe.12008>

- Segatelli, T.M., França, L.R., Pinheiro, P.F., Alemida, C.C., Martinez, M., & Martinez, F.E. (2004). Spermatogenic Cycle Length And Spermatogenic Efficiency In The Gerbil (*Meriones unguiculatus*). *Journal of Andrology*, 25(6), 872–880.
- Setchell, B. P., Ekpe, G., Zupp, J.L., & Surani, M.A.H. (1998). Transient Retardation In Embryo Growth In Normal Female Mice Made Pregnant By Males Whose Testes Had Been Heated. *Human Reproduction*, 13(2), 342–347.
- Tethool, A.N. (2011). *Karakteristik Reproduksi Bandikut (Echymipera kalubu) Jantan*. Sekolah Pascasarjana, Bogor: Institut Pertanian Bogor.
- Toelihere, M. (1993). *Fisiologi Reproduksi pada Ternak*. Bandung: Angkasa.
- Valeri, A., Mianne, D., Merouze, F., Bujan, L., Altobelli, A., & Masson, J. (1993). Etude de la temperature scrotale chez 258 hommes sains, selectionnes par triage au sort dans une population d'hommes de 18 a 23 ans. Analyse statistique, observations epidemiologiques et mesure des diameters testiculaires. *Prog Urol*, 3, 444–452.
- Wahyuni, S., Agungpriyono, S., Agil, M., & Yusuf, T.L. (2012). Spermatogenesis And Semen Quality Of Male Muntjak (*Muntiacus muntjak muntjak*) During Antler Growth Periods. *IN The Proceedings of The 2nd Annual International Conference Syiah Kuala University 2*, 2(1), 86–90.
- Weinbauer, G.F., & Luetjens, C.M. (2010). *Physiology of Testicular Function*. Springer-Verlag Berlin Heidelberg. <https://doi.org/10.1007/978-3-540-78355-8>